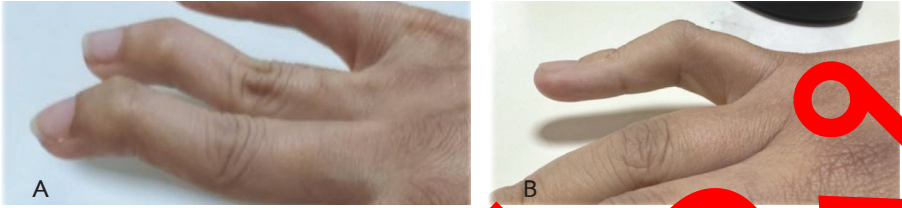


- เส้นเอ็นขาด (tendon rupture) พบได้ทุกตำแหน่ง แต่ตำแหน่งที่พบได้บ่อย ได้แก่ wrist extensors และ posterior tibial tendon



รูปที่ 3 แสดงข้อผิดพลาดของนิ้วมือที่พบได้บ่อย A ข้อผิดพลาดของข้อมือหงส์ B ข้อผิดพลาดของข้อมือกระดูก



รูปที่ 4 ข้อโคนนิ้วโป้งนิ้วก้อยเบี้ยวไปทางด้านกระดูก ulna (metacarpophalangeal joint subluxation with ulnar deviation)